

Artículo original

## Descripción de un caso de listeriosis en bovinos de cría en pastoreo del sudeste de la provincia de Buenos Aires

María R. Braz <sup>1\*</sup>; Ricardo Chayer <sup>1</sup>; Ana R. Moreira <sup>2</sup>; George Stilwell <sup>3</sup><sup>1</sup> Médica/o veterinario de actividad privada grupo CONPAS, calle 19 n° 801, (7620) Balcarce, provincia de Buenos Aires<sup>2</sup> Instituto Nacional de Tecnología Agropecuaria (INTA). C.C. 276 (7620) Balcarce, provincia de Buenos Aires<sup>3</sup> Faculdade de Medicina Veterinária, Universidade de Lisboa. Avenida da Universidade Técnica. 1300-477 Lisboa

\* Correo electrónico: mbraz.dvm@gmail.com

(Recibido 21 de febrero 2017; aprobado 10 de mayo 2017)

### RESUMEN

*Listeria monocytogenes* afecta a rumiantes y ocasionalmente a humanos. Se describe un caso de listeriosis ocurrido en un rodeo de 390 vacas Polled Hereford y Hereford con cría al pie, bajo régimen exclusivamente pastoril, en un establecimiento de la provincia de Buenos Aires. Se observaron signos nerviosos como caminar en círculos, amaurosis, ptialismo, y apatía severa en dos vacas, que murieron a las 24 horas de iniciado el cuadro. No se encontraron lesiones macroscópicas en la necropsia del animal examinado. Se recolectaron muestras de sistema nervioso central (SNC) y líquido cefalorraquídeo para aislamiento bacteriológico y de SNC, hígado, pulmón, riñón, bazo y corazón para histopatología. Se aisló en pureza *L. monocytogenes* de muestras del tronco encefálico, siendo la cepa resistente a ácido nalixídico, amoxicilina, bacitracina, cefalexina, cefaclor, cefotaxima, colistina, cloxacilina, enrofloxacina, fosfomicina, penicilina G y polimixina B. Las lesiones histopatológicas observadas en el SNC fueron microabscesos en el área basal, hemorragias perivasculares e infiltrado celular inflamatorio mixto en las meninges del tallo cerebral. Si bien generalmente los casos de listeriosis ocurren en bovinos alimentados con suplementos de granos o forrajes mal conservados, en este caso los animales estaban en condiciones de pastoreo. Se considera este caso de presentación inusual y esporádica.

**Palabras clave:** *Listeria monocytogenes*, sistema nervioso central, bovinos en pastoreo

### INTRODUCCIÓN

La listeriosis es una enfermedad infecciosa provocada por *Listeria monocytogenes*, que afecta a rumiantes y ocasionalmente a humanos<sup>1,2</sup>. *L. monocytogenes* es un bacilo Gram positivo, anaerobio facultativo, ubicuo y extremadamente hábil para sobrevivir en el medio ambiente<sup>2,3</sup>. La enfermedad en los bovinos se presenta en forma de encefalitis, abortos, septicemia neonatal, mastitis y queratoconjuntivitis/uveítis<sup>2-4</sup>. La forma neurológica puede presentarse ya sea esporádica o en brotes, siendo los signos clínicos más frecuentemente observados la hemiplejía facial con ptialismo, ptosis auricular unilateral, marcha en círculos y/o caídas unilaterales<sup>5</sup>.

### ABSTRACT

#### **Listeriosis in grazing cattle occurred in the Southwest of Buenos Aires province. A case report**

*Listeria monocytogenes* affects ruminants and occasionally humans. A listeriosis case occurred in a farm located in Buenos Aires province is described. It occurred in an exclusively grazing lot of 390 Polled Hereford and Hereford beef cows with lactating calves. Nervous symptoms, such as circling, amaurosis, ptialism and severe apathy, were observed in two cows which died within 24 hours. No macroscopic lesions were observed at necropsy. Central nervous system (CNS) samples and cerebrospinal fluid samples were taken for bacteriologic culture and CNS, liver, lungs, kidneys, spleen, and heart samples for histopathology. A pure culture of *L. monocytogenes* was isolated from brain stem samples, being this strain resistant to nalixidic acid, amoxicillin, bacitracin, cephalixin, cefaclor, cefotaxime, colistin, cloxacillin, enrofloxacin, fosfomycin, penicillin G and polymyxin. Microscopic lesions described in CNS were microabscesses at the brain stem, peri-vascular hemorrhages and mixed inflammatory cell infiltration on brainstem meninges. Even though most listeriosis cases occur in cattle supplemented with spoiled grains or silage, in the presented case affected cows were exclusively grazing. We consider that this was an unusual and sporadic case.

**Keywords:** *Listeria monocytogenes*, central nervous system, grazing cattle

La ocurrencia de listeriosis suele estar asociada al suministro de forraje y/o granos ensilados mal conservados<sup>3-7</sup>. En los casos de encefalitis generalmente no se observan lesiones macroscópicas a la necropsia, siendo las lesiones microscópicas características el infiltrado inflamatorio mixto con microabscesos en el tronco encefálico, necrosis y gliosis severas<sup>3,4,8,9</sup>. El diagnóstico presuntivo de encefalitis por *L. monocytogenes* se realiza en base a los signos clínicos y las lesiones histológicas características. La confirmación requiere del aislamiento bacteriano<sup>2,3,6</sup>.

El cultivo bacteriológico es poco práctico para el diagnóstico clínico, ya que requiere de la siembra del material en medio enriquecido, tratamiento de frío de las muestras y subcultivos semanales, siendo dificultoso aislar el microorganismo del

líquido ceforraquídeo en bovinos<sup>10</sup>. La inmunohistoquímica (IHQ) es una técnica sensible que permite confirmar el diagnóstico de listeriosis en diferentes tejidos cuando el aislamiento bacteriano resulta dificultoso o negativo<sup>5,8</sup>.

El objetivo de este trabajo es describir un caso clínico de listeriosis ocurrido en un establecimiento de cría bovina en pastoreo exclusivo, ubicado en la provincia de Buenos Aires, con sus hallazgos clínicos, bacteriológicos e histopatológicos.

## PRESENTACIÓN DEL CASO

### Antecedentes

En un rodeo de 390 vacas Polled Hereford y Hereford adultas con el 97% de las vacas paridas se observaron dos vacas con signos nerviosos en un establecimiento ganadero del partido de Necochea, provincia de Buenos Aires. Las vacas fueron inmunizadas al preservicio con una dosis de vacuna inactivada de enfermedades reproductivas (Providean Reproductiva, Laboratorio Tecnovax, Argentina) con antígenos de herpesvirus bovino tipo 1, virus de la diarrea viral bovina, *Leptospira interrogans* (serovares pomona, icterohaemorrhagiae y canicola), *Campylobacter fetus fetus*, *Campylobacter fetus veneralis*, e *Histophilus somni*.

El cuadro clínico se observó en el mes de octubre estando los animales exclusivamente en condiciones de manejo extensivo en un régimen de pastoreo sobre raigrás (*Lolium perenne*) semillado. Los vientres tenían a su disposición sales con magnesio colocadas en bateas dispuestas cerca de la aguada, sin cualquier otro tipo de suplementación. Los días anteriores a la aparición de los casos se dieron condiciones climáticas adversas, con lluvias intensas.

### Cuadro clínico

El responsable de los animales observó una vaca adulta con ternero al pie, caminando en círculos y con amaurosis, la cual murió a las 24 horas sin poderse realizar la necropsia correspondiente. Dos días después se observó un cuadro similar en otra vaca caminando en círculos, con ptialismo y severa adinamia, la cual murió a las 24 horas. Se realizó

la necropsia de este animal y se obtuvieron muestras para estudios bacteriológicos e histopatológicos. En ninguno de los casos fue posible realizar algún tratamiento.

Se recolectaron muestras del SNC y de líquido ceforraquídeo para cultivo y aislamiento bacteriológico. Parte del SNC, hígado, pulmones, riñones, bazo y corazón se fijaron en formol bufferado al 10% para ser procesadas para histopatología en forma rutinaria.

### Aislamiento bacteriano y antibiograma

Las muestras se cultivaron en agar Mac Conkey incubado aeróbicamente a 37°C y en agar Columbia con sangre bovina al 7% (ASC) durante 24 a 48 horas, siendo estas últimas incubadas en aerobiosis y además a 37° con 10% de CO<sub>2</sub>. Los cultivos fueron confirmados como *L. monocytogenes* utilizando pruebas bioquímicas convencionales<sup>11,12</sup>. El antibiograma fue realizado mediante el método de difusión con discos individuales de Kirby-Bauer<sup>13</sup>, evaluándose así la sensibilidad *in vitro* de la cepa de *L. monocytogenes* aislada frente a diferentes antimicrobianos.

### Examen histopatológico

Se realizaron secciones de la corteza frontal, occipital, cerebelo, tálamo, protuberancia, pedúnculos y médula oblonga. Las muestras fueron deshidratadas e incluidas en bloques de parafina, seccionadas a 4-5 µm y teñidas con hematoxilina-eosina (H/E). Se consideraron lesiones sugestivas de listeriosis la presencia de hemorragias multifocales, gliosis y microabscesos en el área basal del encéfalo<sup>3,5</sup>.

### Resultados

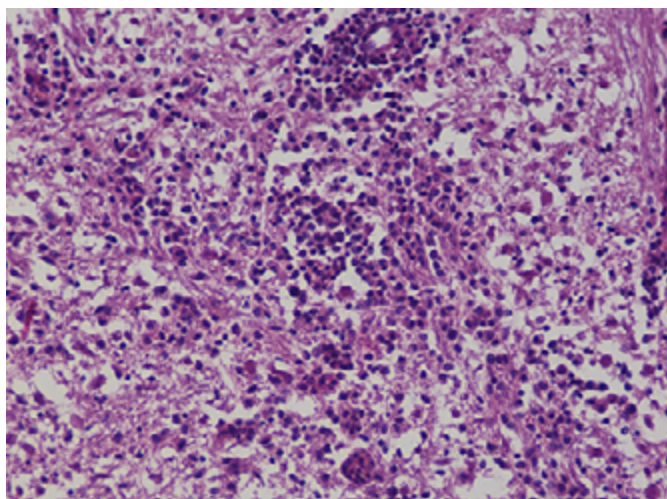
Se obtuvo en pureza el crecimiento de colonias beta hemolíticas en el ASC en aerobiosis y con 10% de CO<sub>2</sub> a partir del cerebro. El líquido ceforraquídeo resultó negativo al aislamiento bacteriológico. La tinción de los frotis realizados a partir de las colonias bacterianas y el examen microscópico permitió detectar cocobacilos Gram positivos. Las pruebas bioquímicas convencionales realizadas permitieron identificar a *L. monocytogenes* como agente causal<sup>11,12</sup>. Los resultados del antibiograma realizado se muestran en la tabla 1.

**Tabla 1** - Susceptibilidad antimicrobiana *in vitro* de la cepa de *Listeria monocytogenes* aislada.

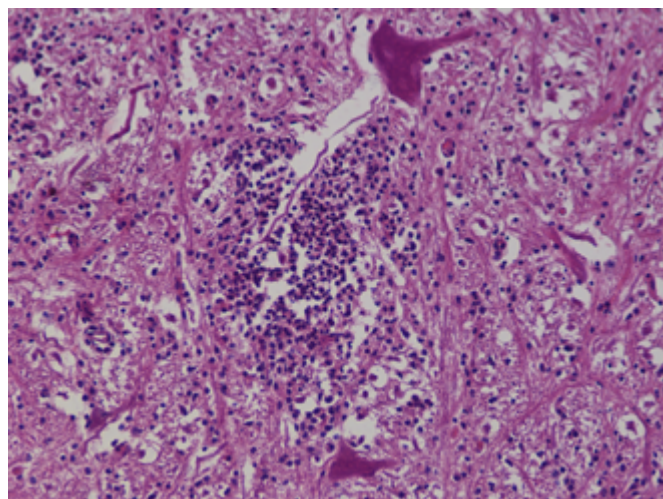
Antibióticos	
Sensible	Resistente
Ampicilina; amoxicilina/ácido clavulánico; amicacina; cefalotina; cephalonio; cloranfenicol; doxiciclina; eritromicina; estreptomycin; florfenicol; gentamicina; kanamicina; neomicina; norfloxacin; ofloxacin; oxitetraciclina; rifampicina; sulfonamidas; tetraciclina; tilmicosina; trimetoprima + sulfonamida; vancomicina	Ácido nalidixico; amoxicilina; bacitracina; cefalexina; cefaclor; cefotaxima; colistina; cloxacilina; enrofloxacin; fosfomicina; penicilina G; polimixina B

Se observaron hemorragias perivasculares severas en diferentes áreas basales del encéfalo. En la región del tallo cerebral se observó una reacción inflamatoria microglial (Figura 1) y la presencia de los característicos microabscesos con presencia de neutrófilos (Figura 2). También se observó un infiltrado celular inflamatorio mixto caracterizado por el

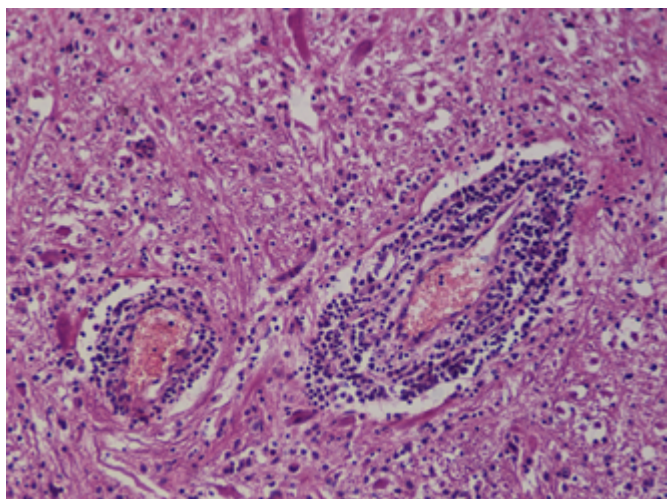
predominio de células mononucleares y neutrófilos en las meninges y en el espacio de Virchow-Robin (Figura 3). En el cerebelo se observó un infiltrado celular inflamatorio mixto en las meninges (Figura 4). En los demás órganos no se observaron lesiones.



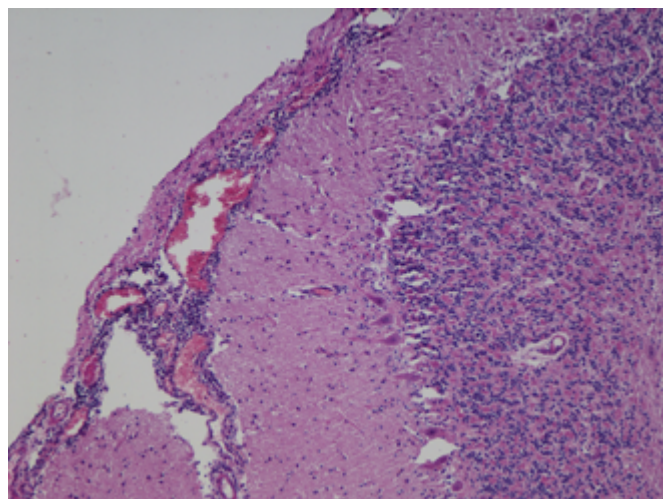
**Figura 1.** Tallo encefálico bovino. Infiltrado inflamatorio perivascular y respuesta inflamatoria microglial (H/E, 200X).



**Figura 2.** Tallo encefálico bovino. Microabsceso característico producido por *L. monocytogenes* (H/E, 200X).



**Figura 3.** Tallo encefálico bovino. Infiltrado inflamatorio con predominio de células mononucleares en el espacio de Virchow-Robin (H/E, 200X).



**Figura 4.** Cerebelo bovino. Infiltrado inflamatorio mixto a nivel de las meninges (H/E, 100X).

## DISCUSIÓN

La presencia de manifestaciones clínicas de encefalitis asociada a listeriosis es la más frecuente de observar en bovinos y ovinos expuestos a condiciones de estrés y alimentación con silajes de forrajes o granos húmedos mal conservados<sup>2,6,14</sup>. Margineda y col.<sup>6</sup> realizaron un estudio retrospectivo de casos de listeriosis bovina en distintos partidos de la provincia de Buenos Aires y registraron que el 64,7% de los casos se presentaron en rodeos que consumían ensilado de maíz. Sin embargo, es de destacar que el presente caso ocurrió en bovinos en condiciones de pastoreo sin suplementación de granos o silajes. Dicho hallazgo es coincidente con el reporte de Campero y col.<sup>5</sup>, quienes observaron también la presencia de cuadros de listeriosis en rumiantes en pastoreo sin suplementación. Estos autores demostraron la presencia de antígenos de *L. monocytogenes* por inmunohistoquímica en muestras provenientes de 4 ovinos y 8 bovinos alimentados exclusivamente a pasto. Al igual que en el presente caso, donde los animales estuvieron sometidos a lluvias fuertes, también se describieron condiciones estresantes como manejo deficiente, humedad y barro.

Las características de microorganismo ubicuaria de *L. monocytogenes* y su adaptabilidad a la sobrevivencia en el medio ha sido consignada por diferentes autores<sup>15-17</sup>. Al respecto, resulta de interés destacar el trabajo realizado por Mohammed y col.<sup>16</sup>, quienes efectuaron 3 muestreos anuales en 50 establecimientos de producción bovina (feedlot y cría). Los autores detectaron a *L. monocytogenes* en el 3,1% de muestras de heces de vacas en el 2,5% de los establecimientos muestreados. También comprobaron dicho agente en el 5,3% de las muestras de pasto y suelo analizadas, en los sistemas de riego (14,3%), lagunas (3,1%) y muestras de agua de bebida (6,5%).

La susceptibilidad antibiótica obtenida *in vitro* del aislamiento de *L. monocytogenes* en el presente trabajo a la ampicilina, gentamicina, ampicacina, eritromicina, rifampicina, trimetoprim-sulfonamida y vancomicina, es coincidente con lo mencionado por otros autores<sup>18</sup>. Si bien en el presente caso no se realizaron tratamientos con antibióticos a los animales afectados, dado el curso sobreagudo de la enfermedad, otros autores mencionaron el aislamiento de *L. monocytogenes* en animales que habían sido tratados con penicilina durante cuatro días<sup>6</sup>. Pese a que dichos autores no evaluaron la sensibilidad antimicrobiana *in vitro*

del aislamiento realizado, se podría deducir que dicho aislamiento fue resistente a la penicilina. En el presente caso, la penicilina se encontraba dentro de los antibióticos resistentes al antibiograma efectuado. La precocidad del tratamiento es muy importante para un pronóstico favorable de la enfermedad<sup>15</sup>. Schweizer y col<sup>19</sup> mencionaron que los animales que se encontraban en estación cuando se empezó el tratamiento (antibiótico y anti-inflamatorio no esteroideo) tenían 29 veces más probabilidades de sobrevivir que los animales en decúbito con imposibilidad de pararse. Asimismo, los animales en estado mental de excitación, con reflejo de amenaza débil o ausente, presentaron cinco y tres chances más de no supervivencia. Estos indicadores podrían ser útiles en el momento de decidir si instaurar o no la terapia.

La ausencia de lesiones macroscópicas significativas en el sistema nervioso central en la necropsia realizada es esperable dado el curso sobreagudo del presente caso. Ocasionalmente se han descrito engrosamiento y edema meníngeo y focos grises en la sección medular<sup>3</sup>. Las lesiones microscópicas halladas son compatibles con las descripciones realizadas por diferentes autores<sup>3,8,15,20</sup>. En el presente caso, el aislamiento de *L. monocytogenes* del tronco encefálico pero no del líquido cefalorraquídeo también es coincidente con lo mencionado por otros autores<sup>21</sup>.

Existen varias enfermedades con manifestación de cuadros nerviosos que se podrían considerar a la hora de establecer diagnósticos diferenciales: afecciones hepatotóxicas severas producidas por algunas plantas (*Wedelia glauca*, *Cestrum parqui*, *Xanthium cavanillesii*, todas ellas presentes en la provincia de Buenos Aires), cetosis nerviosa, hipomagnesemia, encefalopatía espongiiforme

bovina (no reportada en Argentina), intoxicación con plomo, absceso cerebral por *Trueperella pyogenes*, entre otros. Algunas de estas patologías presentan lesiones histopatológicas características y diferenciables de las observadas en los casos de listeriosis. En la intoxicación por plantas hepatotóxicas se observa necrosis hepática centrolobulillar (periacinar) y hemorragia<sup>22</sup>. La intoxicación con plomo se caracteriza histológicamente por inflamación endotelial, necrosis cortical laminar y edema de la sustancia blanca, además de necrosis tubular y degeneración con presencia de cuerpos de inclusión en los riñones<sup>23</sup>. En los casos de abscesos cerebrales por *Trueperella pyogenes* se describen áreas de necrosis licuefactiva asociada a infiltrado inflamatorio compuesto por neutrófilos íntegros y degenerados, entreverados con miríades bacterianas<sup>24</sup>. De la presentación de este caso, surge que la forma encefálica de listeriosis debe incluirse en el diagnóstico diferencial de enfermedades con signos nerviosos en bovinos adultos de cría, aunque los mismos no estén alimentados con silo. Si bien en condiciones de campo el veterinario actuante no siempre llega a tiempo de ver la presentación inicial de los signos clínicos, una buena descripción del cuadro por parte del personal encargado, sumado a una completa anamnesis y una necropsia con la toma de muestras adecuadas y su remisión oportuna al laboratorio, ayudarán a definir el diagnóstico final.

#### Conflictos de interés

Ninguno para declarar.

## BIBLIOGRAFÍA

- Mead P, Slutsker L, Dietz V. Food-related illness and death in the United States. *Emerg Infect Dis* 1999; 5: 607–625.
- Radostits O, Gay C, Hinchcliff K, Constable P. Diseases associated with *Listeria* species. En: *Veterinary medicine. A textbook of the diseases of cattle, horses, sheep, pigs and goats*. 9th ed. Philadelphia, Saunders, 2002, pg. 873–879.
- Maxie MG, Youssef S. The nervous system. En: Maxie MG (editor). *Jubb, Kennedy, and Palmer's pathology of domestic animals*. 5th ed. Vol 1. Philadelphia, Saunders, 2007, pg. 405–408.
- Oevermann A, Zurbriggen A, Vandeveld M. Rhombencephalitis caused by *Listeria monocytogenes* in humans and ruminants: a zoonosis on the rise? *Interdiscip Perspect Infect Dis* 2010; 2010: 1–22.
- Campero CM, Odeón AC, Cipolla AL, Moore DP, Poso MA, Odriozola E. Demonstration of *Listeria monocytogenes* by immunohistochemistry in formalin-fixed brain tissues from natural cases of ovine and bovine encephalitis. *J Vet Med* 2002; B49: 379–383.
- Margineda CA, Cantón G, Lischinsky L, Moreira A, Campero CM. Listeriosis en bovinos de la Provincia de Buenos Aires, Argentina. *Rev Vet* 2012; 23: 32–37.
- Vazquez-Boland JA, Dominguez L, Blanco M, Rocourt J, Fernandez-Garayzabal J, Gutierrez C, Tascon R, Rodriguez E. Epidemiologic investigation of a silage-association epizootic of ovine listeric encephalitis, using a new *Listeria* selective enumeration medium and phage typing. *Am J Vet Res* 1992; 53: 368–371.
- Rissi DR, Kommers GD, Marcolongo-Pereira C, Schild AL, Barros CSL. Meningoencefalite por *Listeria monocytogenes* em ovinos. *Pesq Vet Bras* 2010; 30: 51–56.
- Roels S, Dobby A, Sloovere J, De Geeroms R, Vanopdenbosch E. *Listeria monocytogenes*-associated meningo-encephalitis in cattle clinically suspected of bovine spongiform encephalopathy in Belgium (1998–2006). *Vlaams Diergeneesk Tijdsch* 2009; 78: 177–181.
- Lopez, J. *Listeria monocytogenes*. En: OIE (editor). *Manual of diagnostic tests and vaccines for terrestrial animals (mammals, birds and bees)*. 6th ed. Vol. 2. París, OIE, 2008, pg. 1238–1254
- Blanco MM, Aranaz A. Géneros *Listeria*, *Erysipelothrix*, *Renibacterium* y *Lactobacillus*. En: Vadillo-Machota S, Píriz-Durán S, Mateos-Yanes EM (editors). *Manual de Microbiología Veterinaria*. Madrid, McGraw-Hill/Interamericana de España, 2002, pg. 477–489.
- Holt JG, Krieg NR, Sneath PHA, Staley JT, Williams ST. En: *Bergey's Manual® of determinative bacteriology*. 9th ed. Baltimore, Williams and Wikins, 1994, pg. 566.
- Bauer AW, Kirby WM, Sherris JC, Turck M. Antibiotic susceptibility testing by a standardized single disk method. *Am J Clin Pathol* 1966; 45: 493–496.
- Campero CM. *Listeria monocytogenes* en bovinos y ovinos y su rol como zoonosis. En: Cacchione RA, Durlach R, Martino P (editores). *Tema de zoonosis IV. Capítulo 27*. Buenos Aires, Asociación Argentina de Zoonosis, 2008, pg. 257–266.
- Cooper J, Walker RD. Listeriosis. *Vet Clin North Am: Food Anim Pract* 1998; 14: 113–124.
- Mohammed HO, Atwill E, Dunbar L, Ward T, McDonough P, Gonzalez R, Stipetic K. The risk of *Listeria monocytogenes* infection in beef cattle operations. *J Appl Microbiol* 2010; 108: 349 – 356.
- Nightingale KK, Schukken YH, Nightingale CR, Fortes ED, Ho AJ, Her Z, Grohn YT, McDonough PL, Wiedmann M. Ecology and transmission of *Listeria monocytogenes* infecting ruminants and in the farm environment. *Appl Environ Microbiol* 2004; 70: 4458–4467.

18. MacGowan AP, Holt HA, Bywater MJ, Reeves DS. In Vitro Antimicrobial Susceptibility of *Listeria monocytogenes* Isolated in the UK and other *Listeria* species. *Eur J Clin Microbiol Infect Dis* 1990; 9: 767–770.
19. Schweizer G, Ehrensperger F, Torgerson P, Braun U. Clinical findings and treatment of 94 cattle presumptively diagnosed with listeriosis. *Vet Rec* 2006; 158: 588–592.
20. Bundrant BN, Hutchins T, den Bakker HC, Fortes E, Wiedmann M. Listeriosis outbreak in dairy cattle caused by an unusual *Listeria monocytogenes* serotype 4b strain. *J Vet Diagn Invest* 2011; 23: 155–158.
21. Quinn PJ, Carter ME, Markey B, Carter GR. *Listeria* species. En: *Clinical Veterinary Microbiology*. London, Wolfe, 1994, pg. 170–174.
22. Gianitti F, Margineda CA, Cid MS, Montobbio C, Soteras CI, Caffarena RD, Diab SS. Fatal *Wedelia glauca* Intoxication in Calves following Natural Exposure. *Vet Pathol* 2013; 50 (3) 530 – 533.
23. Traverso SD, Loretto AP, Donini MA, Driemeier D. Poisoning in cattle in southern Brasil. *Arq Bras Med Vet Zootec* 2004; 56 (3): 418 – 421.
24. Konradt G. Doenças inflamatórias bacterianas que afetam o sistema nervoso de ruminantes no Rio Grande do Sul [Dissertação Mestrado]. Porto Alegre, Brasil: Universidade Federal do Rio Grande do Sul, Faculdade de Veterinária, Programa de Pós-Graduação em Ciências Veterinárias; 2016.